Matthias Hofer

Streifig-retikuläre Veränderungen

Lernziele dieses Kapitels:

Dieses Kapitel wird u.a. einige Erkrankungen der vorangegangenen Kapitel wieder aufgreifen, die nicht nur flächige oder fokale, sondern auch streifige bzw. retikuläre (netzförmige) Veränderungen der Lungentransparenz hervorrufen können. Nach der Lektüre dieses Kapitels sollen Sie anschließend in der Lage sein,

- Normvarianten korrekt zu identifizieren, die zu linien- oder streifenförmigen Veränderungen des Lungengerüstes führen,
- normale linien- oder streifenförmige Transparenzminderungen von echten pathologischen Veränderungen zu unterscheiden,
- pulmonal-venöse Stauungszeichen von entzündlichen Veränderungen abzugrenzen,
- eine beginnende pulmonal-venöse Stauung von einem alveolären Lungenödem zu differenzieren,
- die typischen Zeichen verschiedener Pneumonieformen zu beschreiben,
- ein interstitielles Infiltrationsmuster der Lunge zu erkennen,
- typische Erscheinungsformen und häufige Primärtumoren einer Lymphangiosis carcinomatosa zu beschreiben.

Varianten S.140

Lungenstauung und Lungenödem S.141

Checkliste Stauungszeichen S.143

Pneumonieformen S.144

Pneumocystis-carinii (PcP) S.146

DD der Pneumonie S.147

Pneumokoniosen S.148

Silikose, Asbestose S.149

Lungenfibrose / Honigwabenlunge S.150

Bronchiektasen S.151

Lymphangiosis carcinomatosa S.152

Quiz – Testen Sie sich selbst! S.154

Varianten

Die häufigste linienförmige Variante, der Sie in p.a.-Aufnahmen rechts apikal begegnen werden, ist die dünne Linie einer Pleuraduplikatur (➔), die durch einen atypischen Verlauf der Vena azygos-Einmündung in die VCS (vgl. S.127) hervorgerufen wird **(Abb. 140.1)** und im othograd getroffenen Gefäßbogen (↗) der V. azygos **(15)** endet. Deutlich seltener treten partielle Fehlmündungen einzelner Lungenvenen in die V. azygos oder z.B. in die V.cava inferior, Lebervenen oder sogar die V. portae auf: Die **Abb. 140.2a** zeigt eine Fehlmündung der rechten Unterlappenvene (↘ ↖) in die VCI, in **Abb. 140.2b** ist eine Mündungsvariante (↑) in das hepatische Venensystem mit einer konsekutiven Unschärfe der rechten Zwerchfellkuppel erkennbar.

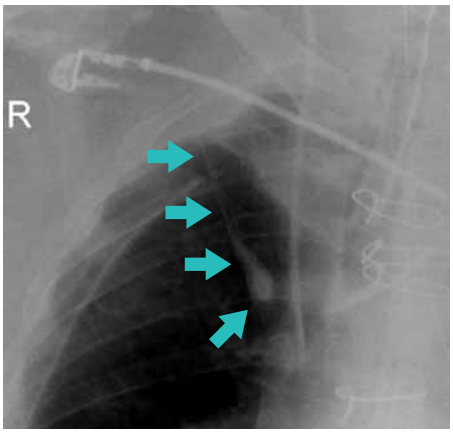

Abb. 140.1a

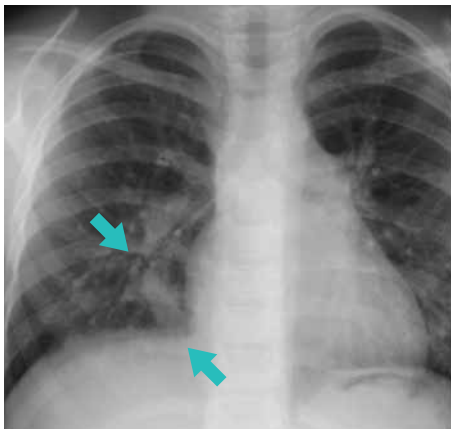

Abb. 140.2a

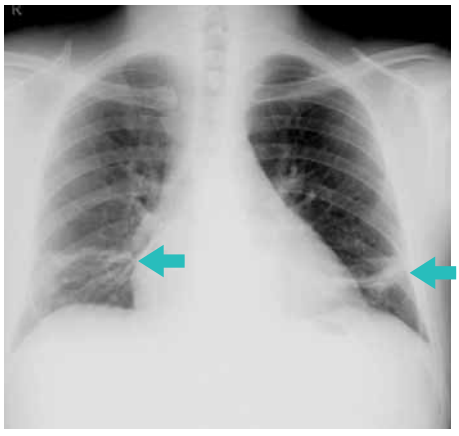

Abb. 140.3

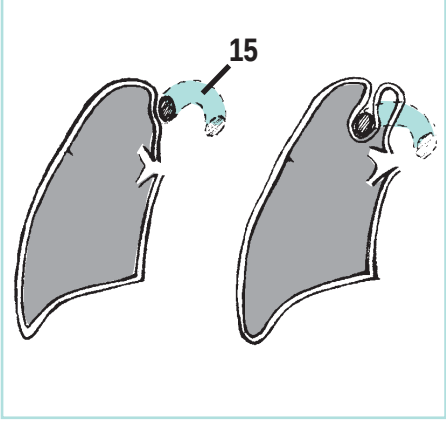

Abb. 140.1b

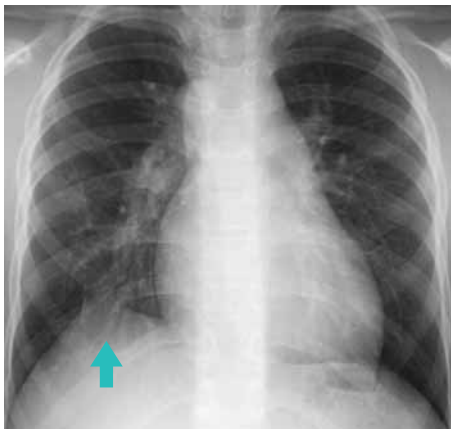

Abb. 140.2b

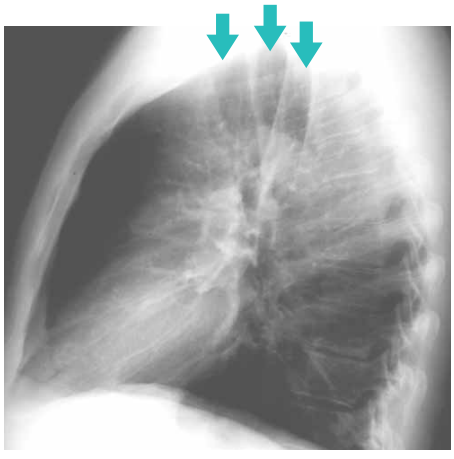

Abb. 140.4

Bei postoperativen Aufnahmen oder Intensivpatienten sind relativ häufig horizontal verlaufende, streifige Mindertransparenzen (←) zu beobachten: Es handelt sich um sogenannte Plattenatelektasen in den Unterfeldern, die oft schmerzbedingt auf einer mangelnden Atemtätigkeit beruhen **(Abb. 140.3)** und sich nach entsprechender Atemgymnastik oder Beatmung mit **PEEP** (**P**ositiver **e**nd**e**xspiratorischer Beatmungsdruck = **P**ressure) wieder zurückbilden.

Quiz – Testen Sie sich selbst!

46 In der Seitaufnahme der **Abb. 140.4** müssten Ihnen drei Aufhellungsbänder (↓) anstelle eines (trachealen) Aufhellungsbandes auffallen, die von kranial nach kaudal verlaufen. Was könnte die Ursache dafür sein? Die Auflösung finden Sie am Ende des Buches.

47 Wissen Sie noch, wodurch Sie eine ebenfalls kraniodaudal verlaufende Grenzlinie eines Mantelpneumothorax von der Margo medialis der Scapula unterscheiden können und

48 wodurch gelegentlich ein horizontaler Begleitschatten der Clavicula hervorgerufen wird? Falls nicht, schauen Sie bitte noch einmal auf Seite 52 und 120 oder am Ende des Buches nach.

Lungenstauung und Lungenödem

Bei einer Behinderung des pulmonalvenösen Abflusses, z.B. im Rahmen einer Linksherzinsuffizienz oder bei Mitralklappenfehlern, resultiert ein Rückstau in die Lungenvenen mit entsprechender Druckerhöhung. Diese führt an den Kapillaren zu einer vermehrten Transsudation von Flüssigkeit zunächst in das Interstitium und später auch in die Alveolen.

Die interstitielle Stauungskomponente ist in den basalen Lungenabschnitten häufig stärker ausgeprägt **(Abb. 141.1)** und führt in den UF zu einer streifig-retikulären Dichtanhebung des Lungengerüstes mit entsprechender Unschärfe der Gefäße, Herzränder und Zwerchfellkuppeln. Ein wichtiger Hinweis auf die kardiale Genese der Verschattungen sind eine gleichzeitig bestehende Cardiomegalie (↔), eine Dilatation des linken Vorhofes (➔) im Seitbild **(Abb. 141.2b)** und pleurale Ergüsse (↑) wie in **Abb. 141.2a** und **141.3**.

Abb. 141.1

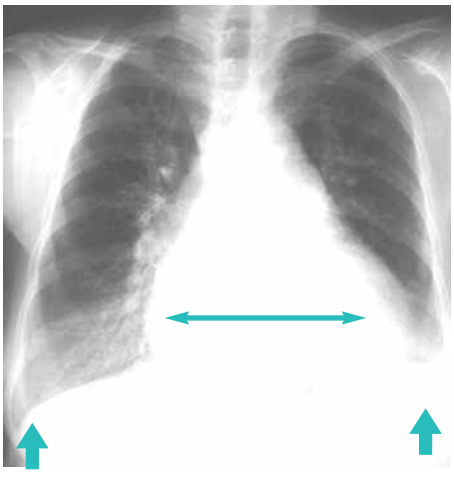

Abb. 141.2a

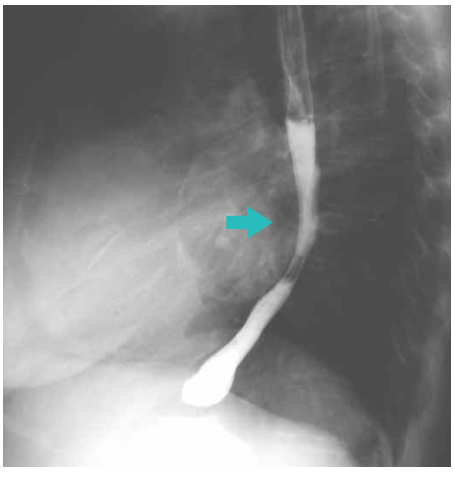

Abb. 141.2b

Das interstitielle Ödem behindert besonders basal den Gasaustausch und führt mitunter über den Euler-Liljestrand-Reflex (vgl. S.29) auch bei stehenden Patienten zu einer Kaliberzunahme der oberen und apikalen Lungengefäße **(Abb. 141.3)** im Sinne einer basoapikalen Umverteilung bzw. „Kranialisation" der Perfusion (vgl. S.25). In der CT **(Abb. 141.3b)** ist für das interstitielle Ödem eine milchglasartige Trübung des Lungenparenchyms mit Aussparung einer schmalen Randzone in der Peripherie typisch (vgl. S.21). Beachten Sie wieder die pleuralen Ergüsse (↑).

Abb. 141.3a

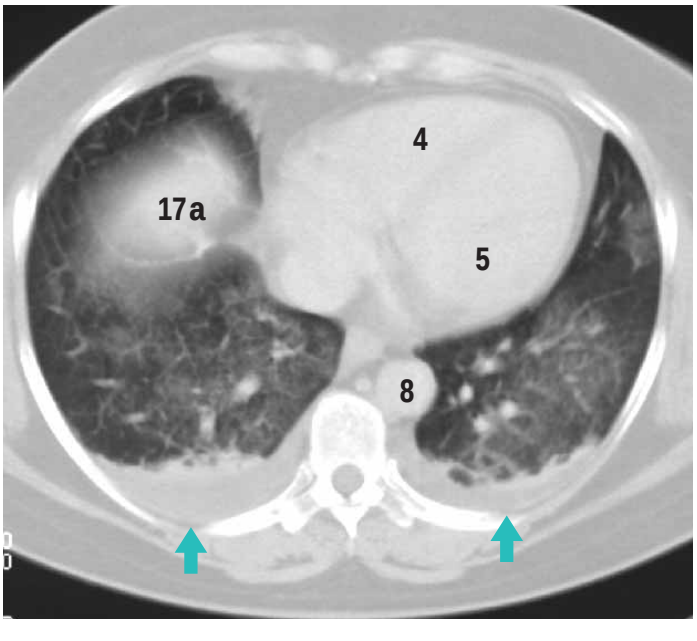

Abb. 141.3b

Ein stauungsbedingtes, interstitielles Ödem muss jedoch nicht immer die basalen Lungenabschnitte stärker betreffen als die Oberfelder:
Wenn eine streifig-retikuläre Verdichtungszone schmetterlingsförmig besonders den Lungenkern betrifft (vgl. S.10) und mit einer Cardiomegalie und Pleuraergüssen kombiniert ist **(Abb. 142.1a)**, ist eine entzündliche Infiltration als Ursache der Transparenzminderung eher unwahrscheinlich: Die **Abb. 142.1b** zeigt eine vollständige Rückbildung nach Diuretikagabe und kardialer Rekompensation.
Gelegentlich kann der Begleiterguss so stark ausgeprägt sein, dass die typische Schmetterlingsform kaschiert wird und nicht gleich auf den ersten Blick erkennbar ist **(Abb. 142.2)**.

Abb. 142.1a

Abb. 142.1b

Abb. 142.2

Stauung bei Lungenemphysem

Eine besondere Herausforderung stellt die Erkennung einer pulmonalen Stauung bei Patienten dar, deren Lungengerüst z.B. im Rahmen eines Lungenemphysems (vgl. S.118) rarifiziert ist: In der **Abb. 142.3a** muss man schon genau hinsehen, um die betonten pulmonalen Gefäßkaliber (↖) und die zarten Kerley-B-Linien (➔) nicht zu übersehen. Erst die Verlaufskontrolle nach einigen Tagen **(Abb. 142.3b)** offenbart die vorherige Lungenstauung – auch die diskreten Pleuraergüsse (↑) haben sich vollständig zurückgebildet. In Zweifelsfällen hilft Ihnen die **Tab. 143.3** weiter.

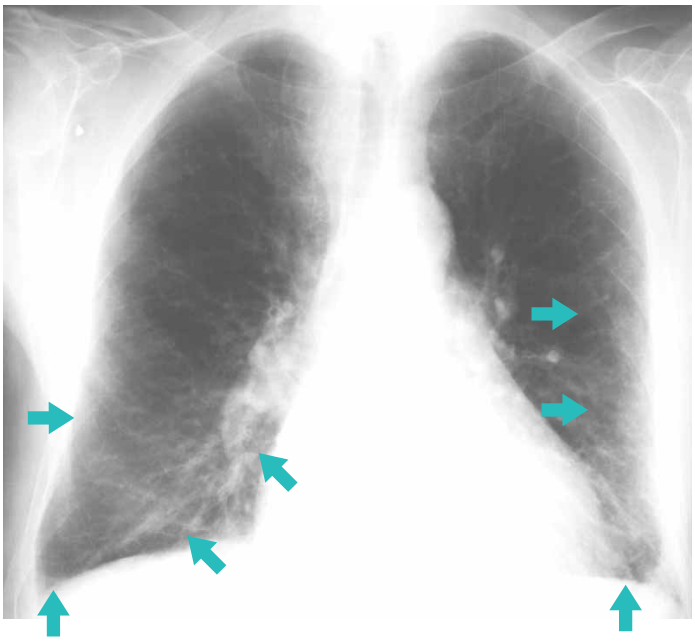

Abb. 142.3a

Abb. 142.3b

Typisch für stauungsbedingte streifig-retikuläre Verschattungen ist nicht nur die Kombination mit pleuralen Ergüssen und einer Cardiomegalie **(Tab. 143.3)**, sondern auch die kurzfristige Änderung des Befundes innerhalb eines Tages oder sogar weniger Stunden: Die **Abb. 143.1** zeigt einen Patienten nach kardialer Bypassoperation, der zunächst zwar eine Kardiomegalie, aber keine wesentliche Stauungskomponente aufwies **(Abb. 143.1a)**. Am Folgetag kam es im Rahmen einer Linksherzinsuffizienz zu einer pulmonalen Flüssigkeitseinlagerung **(Abb. 143.1b)** mit zahlreichen Kerley-B-Linien (➔), die kurze Zeit später wieder ausgeschwemmt werden konnte **(Abb. 143.1c)**.

Abb. 143.1a

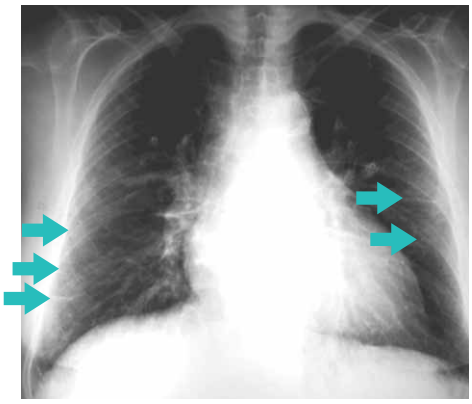

Abb. 143.1b

Abb. 143.1c

Alveoläres Lungenödem

In fortgeschrittenen Stadien tritt das Ödem aus dem Interstitium auch in die Alveolen über. Die flüssigkeitsgefüllten Azini und Lobuli verursachen Fleckschatten mit 3-5 mm Größe. Es resultiert ein Bildeindruck konfluierender Fleckschatten **(Abb. 143.2)**, der dann nur noch schwer von entzündlich bedingten Infiltrationen abzugrenzen ist, da u.a. auch ein positives Bronchopneumogramm (↖) resultieren kann (vgl. S.144). Wird die Stauung chronisch, kann sich daraus eine Lungenfibrose entwickeln (vgl. S.150).

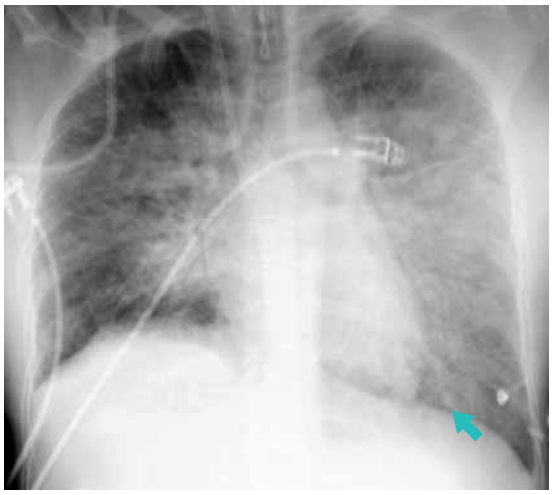

Abb. 143.2

Checkliste pulmonal-venöse Stauung

(i.d.R. symmetrisch, außer nach Seitlagerung)

- vermehrte Lungengefäßzeichnung
- unscharfe Gefäß- und Herzkonturen
- betonte und verwaschene Hili
- Cardiomegalie (bes. li. Vorhof von lat.)
- Nachweis von Kerley-Linien (vgl. S.21)
- verdickte Interlobien
- Pleuraergüsse: oft re. > li.
- unscharfe Zwerchfellkuppeln
- evtl. Kranialisation der Perfusion
- später konfluierende Fleckschatten (alveoläres Ödem)
- u.U. schnelle Dynamik im Verlauf

Checkliste pulmonal-arterielle Stauung

- prominentes Pulmonalissegment in p.a.
- prominente V. azygos > 7 mm in p.a. (durch Rückstau vor dem re. Herzen)
- rechte UL-Arterie (vgl. S.18) > 18 mm Männer, > 16 mm Frauen
- betonte und „amputierte“ Hili (plötzliche Kalibersprünge zur Peripherie)
- periphere Gefäßrarifizierung hinter dem Verschluss (Westermark-Zeichen)

Tab. 143.3

Pneumonieformen

Die klassische Lobärpneumonie, die u.a. durch Staphylococcus-, Klebsiella- und Legionella pneumoniae hervorgerufen wird und ganze Lappen infiltriert, ist im heutigen Zeitalter der Antibiotika sehr selten geworden. Es dominieren eher Herd-, Broncho- oder interstitielle Pneumonieformen, die aerogen oder hämatogen durch eine Vielzahl von Bakterien, Viren und Parasiten hervorgerufen werden können: Die **Abb. 144.1a** zeigt einen durch Chemotherapie immunsupprimierten Patienten mit Hickman-Katheter (←), der ein streifig-retikuläres Infiltrationsmuster (↘) mit zusätzlichen konfluierenden Fleckschatten (↑) im rechten MF und UF aufweist. Beachten Sie bitte, dass diese Veränderungen im Gegensatz zur pulmonalvenösen Stauung (vgl. S.141-143) hier einseitig-fokal lokalisiert sind und keine Cardiomegalie vorliegt. Ein entzündlicher Begleiterguss wäre jedoch gut mit einer Pneumonie vereinbar. Nach einer bronchoalveolären Lavage waren diese entzündlichen Infiltrationen nicht mehr erkennbar **(Abb. 144.1b)**.

Typisch ist ein positives Bronchopneumogramm (↗), das durch eine Dichteanhebung des peribronchialen Lungengewebes hervorgerufen wird **(Abb. 144.2)**. In der CT **(Abb. 144.3)** finden sich ebenfalls feinnoduläre neben streifig-retikulären Dichteanhebungen als Korrelat der entzündlichen Infiltrationen, hier wieder nur rechtsseitig.

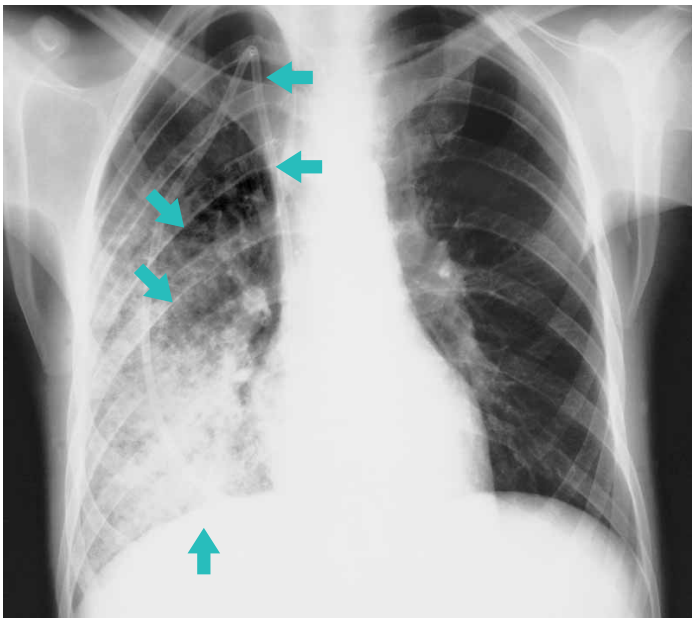

Abb. 144.1a

Abb. 144.1b

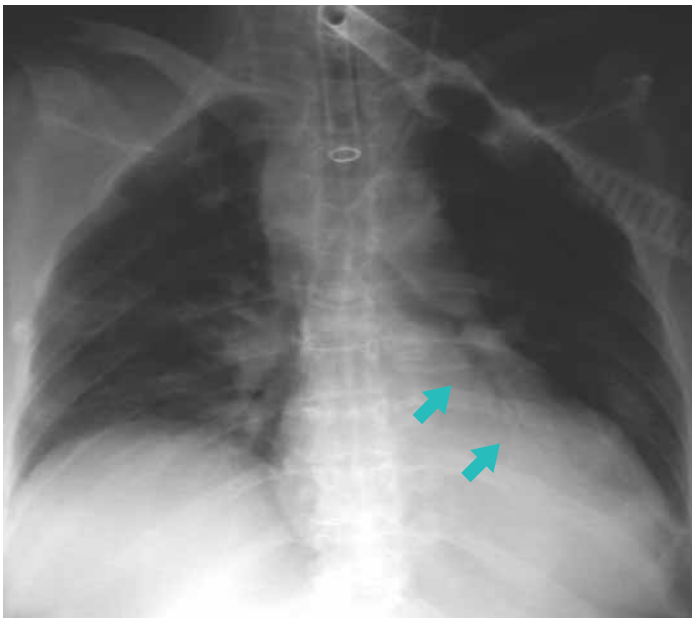

Abb. 144.2

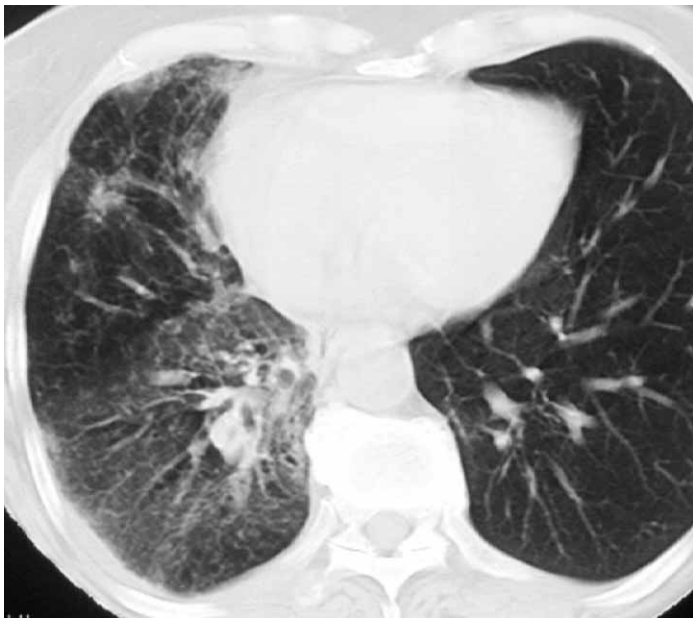

Abb. 144.3

Natürlich kann eine Pneumonie auch beidseitig auftreten. In diesen Fällen und bei Patienten mit einem Lungenemphysem **(Abb. 145.1)** kann die Abgrenzung gegenüber stauungsbedingten Infiltrationen gelegentlich Probleme bereiten (vgl. S.142/143). Oft helfen auch die klinischen Symptome (Fieber, Husten mit eitrigem Auswurf) in Kombination mit Laborbefunden (Leukozytose bzw. Eosinophilie bei Parasiten) weiter. Hier waren zunächst links parahiläre (↙) und rechts retrokardiale (➔) Infiltrationen erkennbar **(Abb. 145.1a)**, die im weiteren Verlauf **(Abb. 145.1b)** progredient waren. Woher wissen wir, dass die Infiltrationen hier im rechten UL und nicht im ML lagen, z.B. für die Planung einer bronchoskopischen Lavage? Falls Sie dies nicht mehr wissen, schauen Sie bitte auf Seite 28 noch einmal nach.

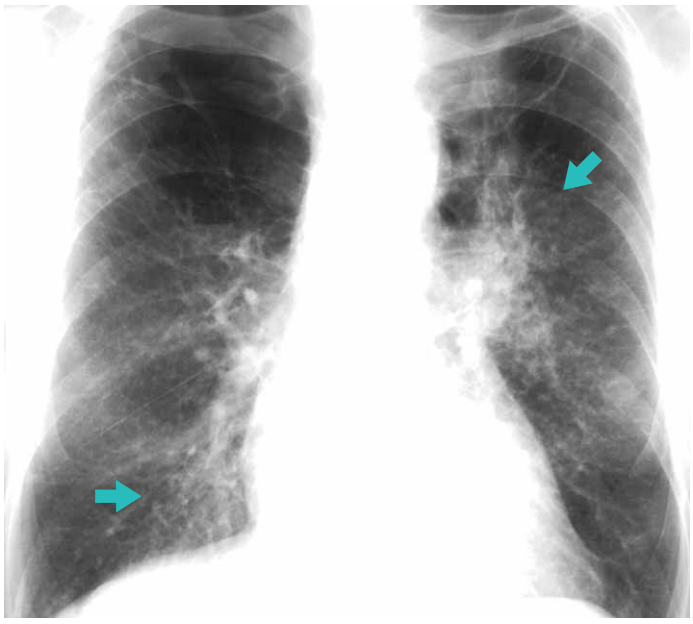

Abb. 145.1a

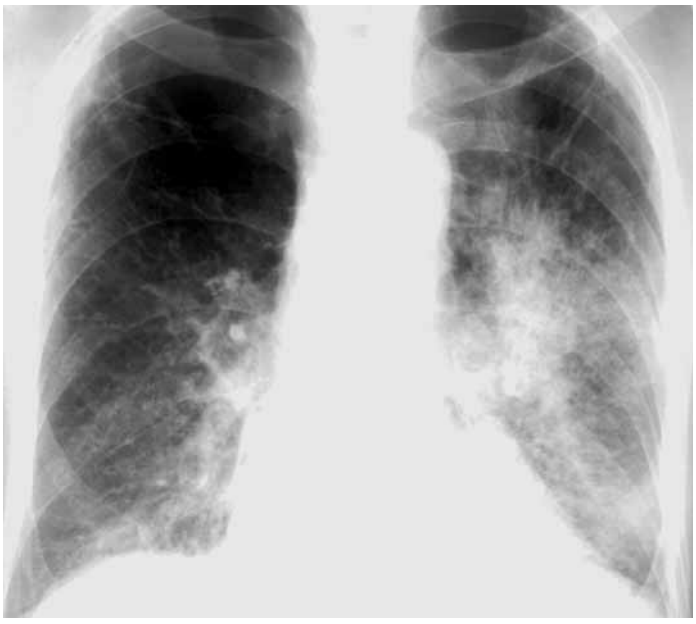

Abb. 145.1b

Als mögliche Komplikation besonders bei immunkompromittierten Patienten (HIV-Infektion oder Chemotherapie) entstehen gelegentlich Abszedierungen, die im Frühstadium durch Einschmelzungen im Zentrum von Verschattungen mit oder (wie hier) ohne Spiegelbildung erkennbar werden. Die **Abb. 145.2** zeigt eine diskrete Aufhellung (△) im Zentrum des retrokardialen, pneumonischen Infiltrates, die nur bei aufmerksamer Betrachtung auffällt. Nicht immer sind Abszesse so auffällig wie in auf der Seite 135.

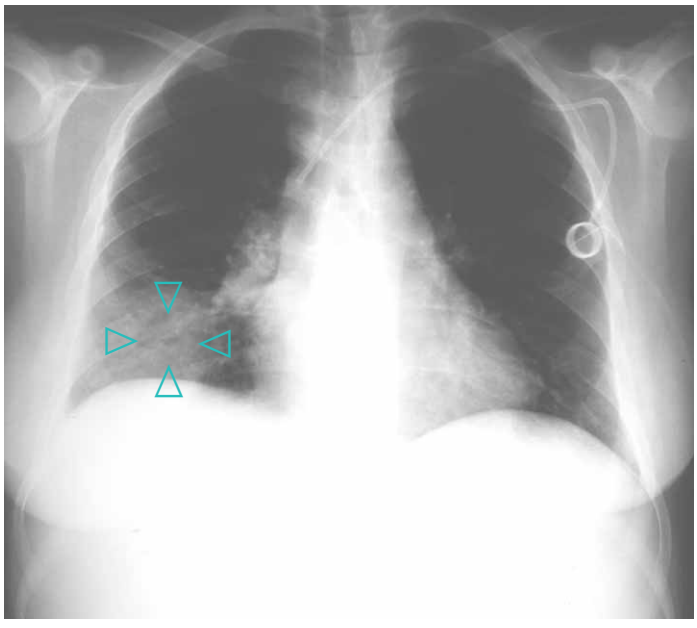

Abb. 145.2a

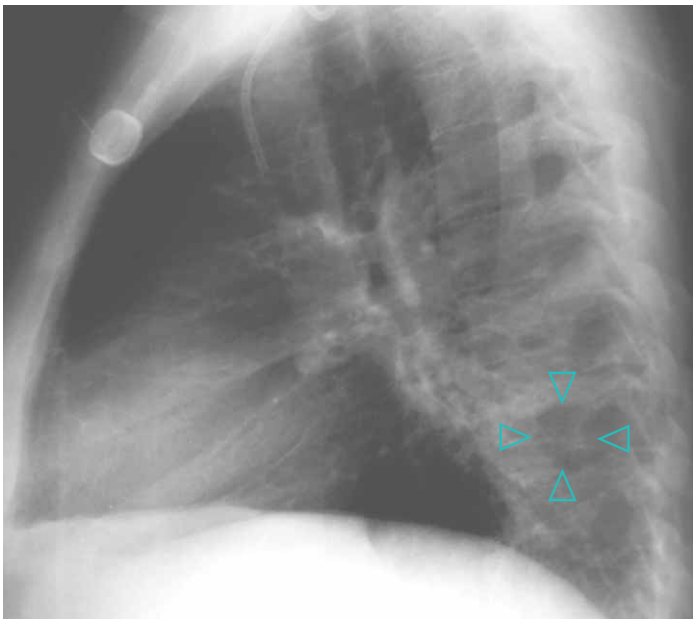

Abb. 145.2b

Pneumocystis carinii Pneumonie (PcP)

Dieser Erreger wird auf Grund seiner Antigeneigenschaften den Pilzen zugeordnet, obwohl er auf Antibiotika anspricht. Er tritt ebenfalls bei immungeschwächten Patienten unter Kortikoid- oder Chemotherapie sowie bei HIV-Infizierten und Frühgeborenen mit gestörter zellulärer Immunabwehr auf.

Die Erreger lagern sich den Alveolarwänden an und vermehren sich dort so massiv, dass sie in bronchoalveolärem Lavagematerial oft massenhaft nachweisbar sind. Anfänglich besteht bei vielen Patienten ein radiologischer Normalbefund oder nur ein Zwerchfellhochstand aufgrund der verminderten Compliance der Lunge.

Etwas später zeigt sich unter Aussparung der Lungenperipherie beidseits perihilär ein zunächst nur zartes interstitielles Infiltrationsmuster **(Abb. 146.1)** sowie milchglasartige Trübungen der zentralen Parenchymabschnitte im CT. Typisch für die PcP ist das Fehlen begleitender Pleuraergüsse oder hilärer LK-Vergrößerungen.

Wird die Therapie nicht frühzeitig eingeleitet, kommt es im weiteren Verlauf zu einer Zunahme des interstitiellen Infiltrationsmusters **(Abb 146.2)** und schließlich auch zu fleckigen und flächenhaften Transparenzminderungen bei einer klinisch beatmungspflichtigen respiratorischen Insuffizienz **(Abb. 146.3)**.

Abb. 146.1a

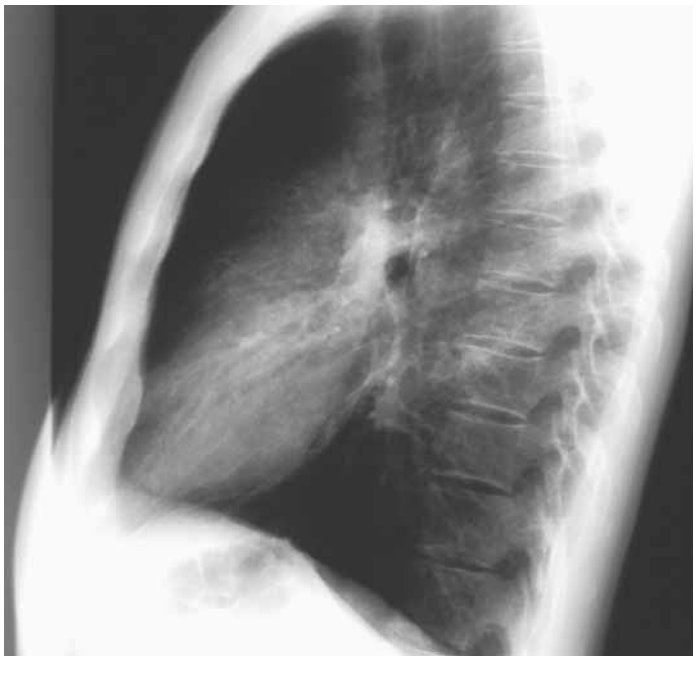

Abb. 146.1b

Abb. 146.2a

Abb. 146.2b

Abb. 146.3

DD der Pneumonie

Eine Dystelektase eines Segmentes oder Lappens (vgl. S.112-116) kann ebenfalls zu einer aufgelockerten Transparenzminderung (↘) führen, die mit einer Pneumonie verwechselt werden könnte **(Abb. 147.1)**. Eine Aspergilleninfektion manifestiert sich zwar am häufigsten als Aspergillom in einer präformierten Höhle (vgl. S.136), kann jedoch auch eine akute oder chronische Bronchopneumonie mit zahlreichen retikulären oder fleckig-konfluierenden Herden hervorrufen **(Abb. 147.2)**.

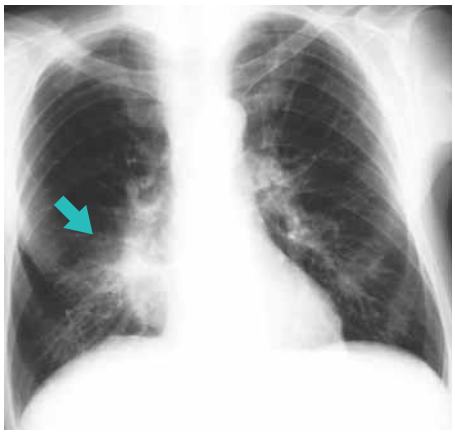

Abb. 147.1a

Abb. 147.2a

Abb. 147.3a

Abb. 147.1b

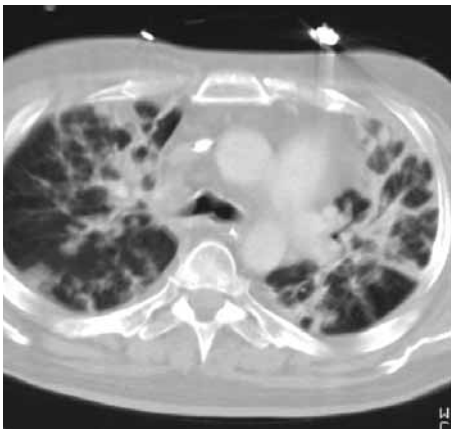

Abb. 147.2b

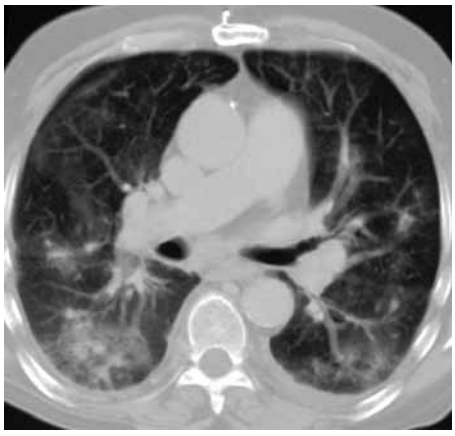

Abb. 147.3b

Einige Zytostatika (u.a. Methotrexat, Cyclophosphamid, Bleomycin) können ebenfalls eine chronische fibrosierende Alveolitis mit lymphozytären Infiltraten der Lunge verursachen. Diese Veränderungen sind chronisch progredient und münden in eine Lungenfibrose oder Honigwabenlunge (vgl. S.150) ein.

Zahlreiche andere Medikamente können bei entsprechender Disposition eine allergische Reaktion der Lunge auslösen, die zu eosinophilen Infiltraten (vgl. **Abb. 132.4**) oder interstitiellen Pneumonien mit Asthma-ähnlicher Symptomatik führen kann. Die **Abb. 147.3** zeigt das Beispiel einer Amiodaron(Cordarex)-Nebenwirkung mit interstitiellen und feinfleckig-konfluierenden Entzündungsherden. Diese Medikamenten-induzierten Veränderungen sind in der Regel reversibel und bilden sich nach Absetzen des auslösenden Medikaments schnell wieder zurück. Falls Sie also bei derartigen Lungenbefunden weder mikrobiologisch noch laborchemisch einen Hinweis auf eine Infektion finden, denken Sie bitte an die Möglichkeit einer Medikamenten-induzierten Pneumonitis.

Eine Lungenbeteiligung findet sich auch bei einigen Autoimmunerkrankungen wie dem Goodpasture-Syndrom (gleichzeitige Hämaturie / Niereninsuffizienz), dem Morbus Bechterew (HLA B27), dem Sjögren-Syndrom, der Rheumatoiden Arthritis und bei den Granulomatosen Morbus Churg-Strauss und Morbus Wegener (vgl. S.134).